

# 团 体 标 准

T/CVMA 74—2021

---

## 基于诺伯格氏角的犬髋关节发育不良 X 线 诊断及分级

Diagnosing and grading radiographs of canine hip dysplasia based on  
norberg angle

2021 - 12 - 22 发布

2021 - 12 - 22 实施

中 国 兽 医 协 会 发 布

## 目 次

前 言.....	II
1 范围.....	1
2 规范性引用文件.....	1
3 术语和定义.....	1
4 诊断依据.....	1
4.1 流行特点.....	1
4.2 临床表现.....	1
4.3 体格检查.....	1
4.4 X 线检查.....	2
5 犬髋关节发育不良的临床分级.....	2
5.1 严重犬髋关节发育不良.....	2
5.2 中度犬髋关节发育不良.....	2
5.3 轻度犬髋关节发育不良.....	2
5.4 疑似犬髋关节发育不良.....	2
5.5 无犬髋关节发育不良.....	3
6 鉴别诊断.....	3
附录 A （规范性）髋关节伸展腹背位操作方法及 X 线片图像要求.....	4
附录 B （规范性）诺伯格氏角的测量方法.....	5

## 前 言

本文件按照GB/T 1.1—2020《标准化工作导则 第1部分：标准化文件的结构和起草规则》的规定起草。

本文件由北京中农大动物医院有限公司提出。

本文件由中国兽医协会归口。

本文件起草单位：北京中农大动物医院有限公司、中国农业大学、北京小动物诊疗行业协会。

本文件主要起草人：谢富强、戴榕全、周媛媛、张博闻。

中国兽医协会  
CVMA

# 基于诺伯格氏角的犬髋关节发育不良 X 线诊断及分级

## 1 范围

本文件提供了基于诺伯格氏角的犬髋关节发育不良的X线诊断依据、临床分级与鉴别诊断。本文件适用于动物诊疗机构及医务人员对犬髋关节发育不良的诊断及分级。

## 2 规范性引用文件

本文件没有规范性引用文件。

## 3 术语和定义

下列术语和定义适用于本文件。

### 3.1

**犬髋关节发育不良 canine hip dysplasia**

是一种因基因异常，并在生长期受营养、生长速度、环境、运动、肌肉量和激素影响，引起犬髋关节发育异常的疾病。表现为髋关节不同程度的松弛及退行性变化。

### 3.2

**诺伯格氏角 norberg angle**

是一种定量评价髋关节松弛的方法。

## 4 诊断依据

### 4.1 流行特点

髋关节发育不良患犬常见流行特点有以下几点：

- a) 几乎发生于所有品种的犬，但大型犬发病比例较高，其中德国牧羊犬最高，且具有遗传性；
- b) 在生长期，过度摄入蛋白、热量和（或）钙质的犬易患此病；
- c) 过度或缺乏运动的犬易患此病。

### 4.2 临床表现

犬髋关节发育不良临床症状的严重程度视疾病发展程度而异，可能无症状，或出现不同程度的单侧或双侧后肢跛行，行走或奔跑时后肢无法完全伸展，行走、奔跑或上楼梯时呈“兔跳样”双后肢同时离地及落地，同时伴有不同程度的肌肉萎缩。

### 4.3 体格检查

犬髋关节体格检查的常见异常包括：

- a) 犬后肢髋关节伸展、内收疼痛；
- b) 犬后肢髋关节向尾侧、向外伸展幅度减小；

c) 犬后肢肌肉量减少。

#### 4.4 X线检查

4.4.1 筛查髋关节发育不良患犬时，X线重点检查对象应针对处于非发情期或妊娠期且1至2岁的犬。

4.4.2 诊断髋关节发育不良的依据是：在镇静或全身麻醉状态下拍摄髋关节伸展腹背位X线片，按附录A进行拍摄。

4.4.3 通过髋关节伸展腹背位X线诊断髋关节发育不良时，应评估以下几点：

- a) 按附录B测量诺伯格氏角；
- b) 评估髋关节协调度：髋关节关节面是否平滑及关节间隙是否均匀；
- c) 髋关节是否出现半脱位或脱位：髋臼窝包裹股骨头比例；
- d) 有无骨关节炎征象：软骨下骨硬化增生、软骨增生矿化；
- e) 是否出现髋关节异构：股骨头扁平，股骨颈增粗，股骨颈与股骨角度变小，髋臼窝变浅。

### 5 犬髋关节发育不良的临床分级

#### 5.1 严重犬髋关节发育不良

任一髋关节符合以下任一条特征的犬可诊断为严重髋关节发育不良：

- a) 髋关节脱位或明显的半脱位，即髋臼窝覆盖股骨头<25%；
- b) 诺伯格氏角<90°；
- c) 髋臼窝头侧缘扁平，股骨头扁平或骨关节炎征象。

#### 5.2 中度犬髋关节发育不良

任一髋关节符合以下特征，且未出现5.1中任一条特征的犬可诊断为中度髋关节发育不良：

- a) 股骨头和髋臼窝明显不协调，处于半脱位状态，即髋臼窝包裹股骨头比例约25%~40%；
- b) 诺伯格氏角90°~100°；
- c) 髋臼窝头外侧缘扁平和（或）出现骨关节炎征象。

#### 5.3 轻度犬髋关节发育不良

任一髋关节符合以下全部特征，且未出现5.1与5.2中任一条特征的犬可诊断为轻度髋关节发育不良：

- a) 股骨头及髋臼窝不协调，诺伯格氏角 $\approx 100^\circ$ ，和（或）髋臼窝头外侧缘轻度扁平；
- b) 髋臼窝头侧、尾侧及背侧以及股骨颈和股骨头无骨关节炎征象。

#### 5.4 疑似犬髋关节发育不良

5.4.1 任一髋关节，符合以下任一条特征，且未出现5.1、5.2与5.3中任一条特征的犬可判定为疑似髋关节发育不良：

- a) 诺伯格氏角 $\approx 105^\circ$ ，股骨头及髋臼窝轻度不协调；
- b) 诺伯格氏角 $< 105^\circ$ ，股骨头及髋臼窝协调。

5.4.2 判定为疑似髋关节发育不良的患犬应6~8个月后复查，再次评估，如出现骨关节炎征象，则可判定为犬髋关节发育不良。

### 5.5 无犬髋关节发育不良

符合以下全部特征的犬可诊断为无髋关节发育不良：

- a) 双侧股骨头及髋臼窝协调：髋关节关节面平滑，关节间隙均匀；
- b) 双侧髋臼窝关节间隙均匀，头外侧缘边缘锐利呈弧形；
- c) 双侧髋关节诺伯格氏角均 $\geq 105^\circ$ ；
- d) 双侧髋臼窝包裹股骨头比例 $\geq 50\%$ 。

### 6 鉴别诊断

犬髋关节发育不良需结合临床病史及流行特点等与以下疾病进行鉴别诊断：

- a) 由创伤引起的髋关节脱位；
- b) 由肥胖、老龄、免疫介导性骨关节疾病继发形成的退行性骨关节病。

中国兽医协会  
CVMA

## 附录 A

(规范性)

### 髌关节伸展腹背位操作方法及 X 线片图像要求

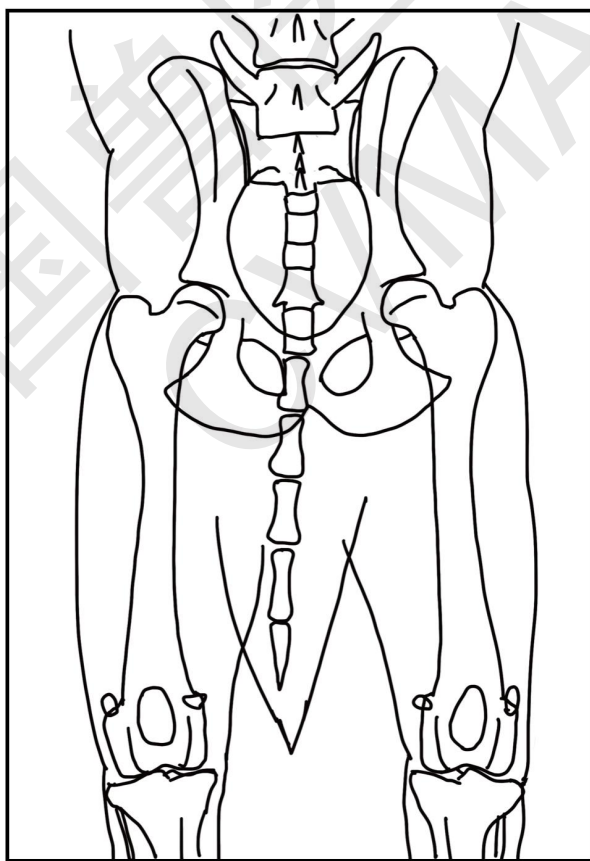
#### A.1 操作方法

镇静或全身麻醉状态下，犬呈仰卧位，双后肢向尾侧牵拉，双膝关节内旋，见示意图A.1。

#### A.2 X线片图像要求

X线片图像要求如下：

- X 线片投照范围需包括髌骨、最后两节腰椎、骨盆、双侧股骨和双侧膝关节。
- 骨盆和双侧股骨影像对称。
- 双侧髌骨翼对称。
- 闭孔大小相等。
- 双侧股骨向尾侧伸展，相互平行，且与髌骨平行。
- 双侧髌骨均位于同侧股骨远端影像中线。



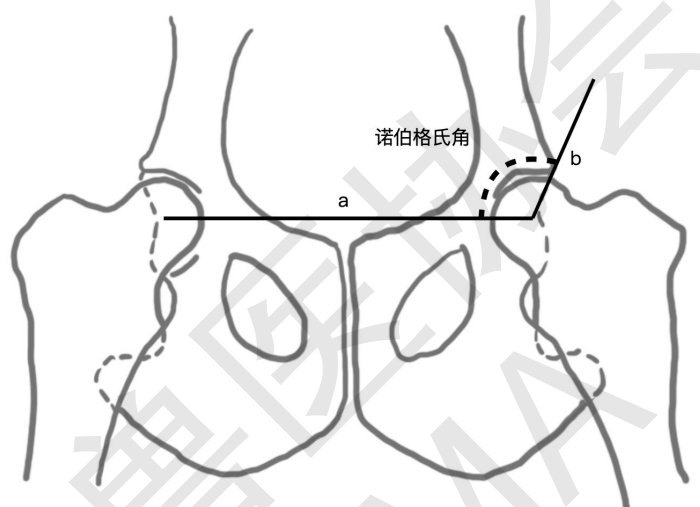
图A.1 髌关节伸展腹背位标准摆位

## 附录 B

(规范性)

## 诺伯格氏角的测量方法

诺伯格氏角需要在髋关节伸展腹背位X线片进行测量，具体测量方法如下：将双侧股骨头中心点连线，形成线a。从单侧股骨头中心点至同侧头背侧髋臼缘延伸一条线，形成线b。线a与线b之间的夹角，为该侧髋关节诺伯格氏角，见图B.1。



图B.1 诺伯格氏角测量方法